

55^e
congrès

SFCCF | Société
Française de
Carcinologie
Cervico-Faciale

16 & 17
novembre 2023

NANTES
Halle 6

Reconstruction de la
base du crâne par fascia
temporalis après
résection endoscopique
d'un cancer
rhinopharyngé :
une vidéo pas à pas

●
Cyril Bellon

**Damien Bresson, Mihai Malcoci
Victoire Ardant
Antoine Moya-Plana
Nadia Benmoussa-Rebibo**

 **ASconnect**
événement | Organisation logistique
Tel. 02 40 20 15 95
www.asconnect-evenement.fr

**GUSTAVE /
ROUSSY**
CANCER CAMPUS
GRAND PARIS

ORL
Tête &
Cou

SFCCF
Société Française de
Carcinologie Cervico-Faciale





55^e
congrès
SFCCF Société
Française de
Carcinologie
Cervico-Faciale
2023

● INTRODUCTION


- Chirurgie complexe :
 - Localisation
 - Extension
- **Voie endoscopique** > Voie transfaciale
- Risque : carotide, dure-mère, ostéradionécrose
- Lambeau naso-septal...



55^e
congrès
SFCCF Société
Française de
Carcinologie
Cervico-Faciale
2023

● INTRODUCTION

- Chirurgie complexe :
 - Localisation
 - Extension
- **Voie endoscopique** > Voie transfaciale
- Risque : carotide, dure-mère, ostéradionécrose
- ~~Lambeau naso-septal...~~ -> Lambeau de fascia temporalis



55^e
congrès
SFCCF Société
Française de
Carcinologie
Cervico-Faciale
2023

● INTRODUCTION

- Chirurgie complexe

37 ans

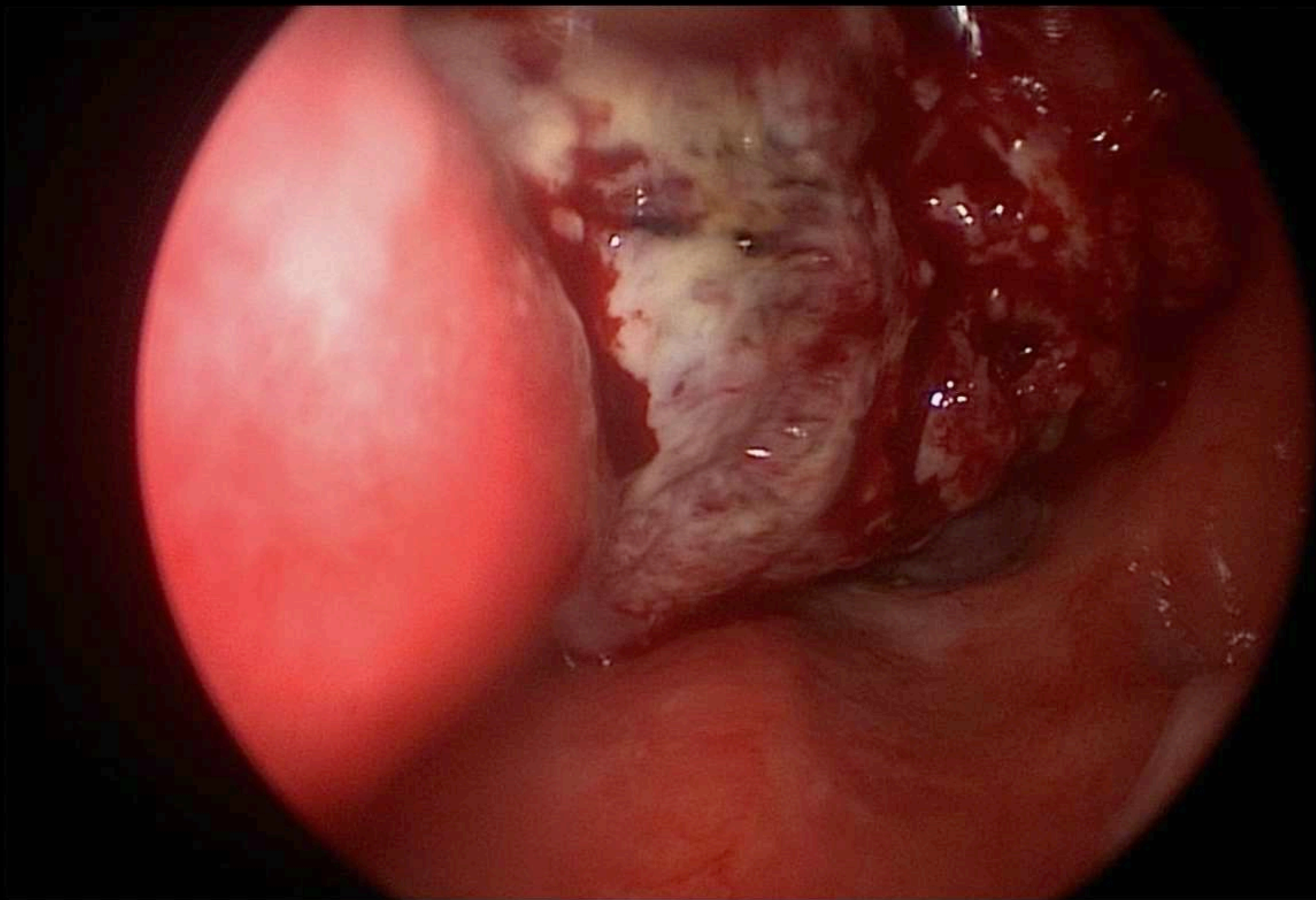
- **CAK cavum chir + RT 2018**

- **Récidive à 4 ans : rhinopharyngectomie**

- Voie endoscopique

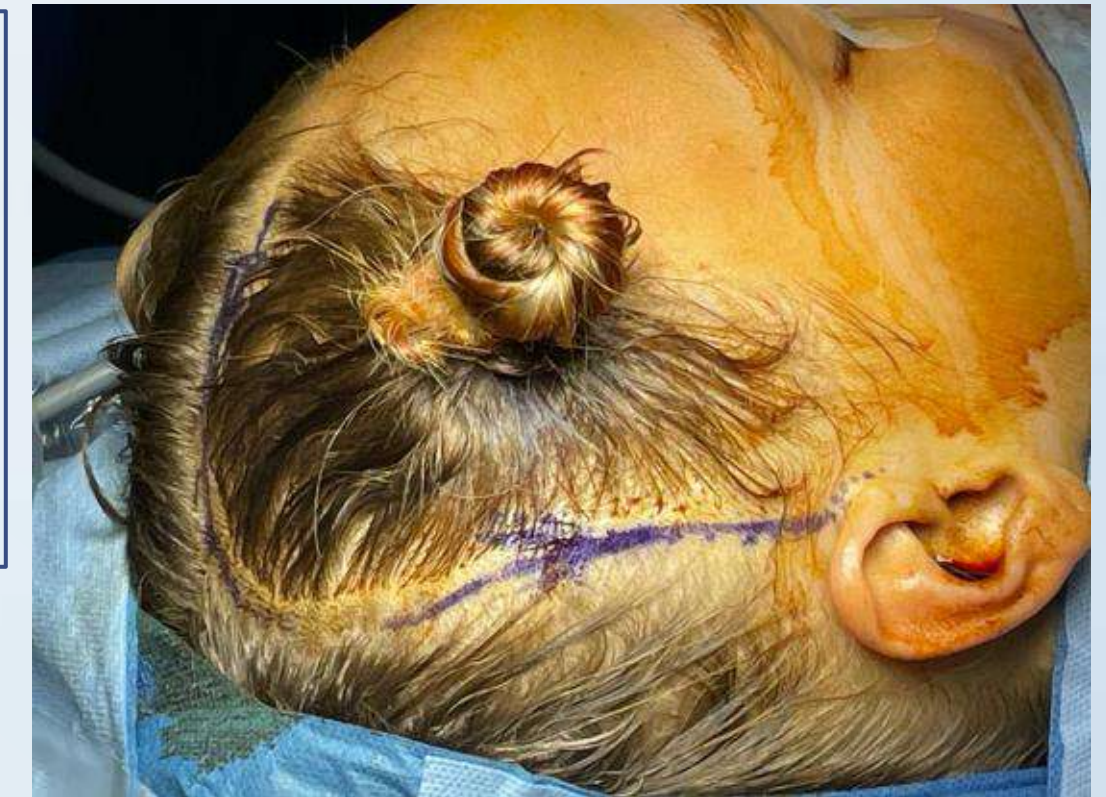- Risque : carotide, ostéradionécrose

- ~~Lambeau naso-septal...~~ -> Lambeau de fascia temporalis

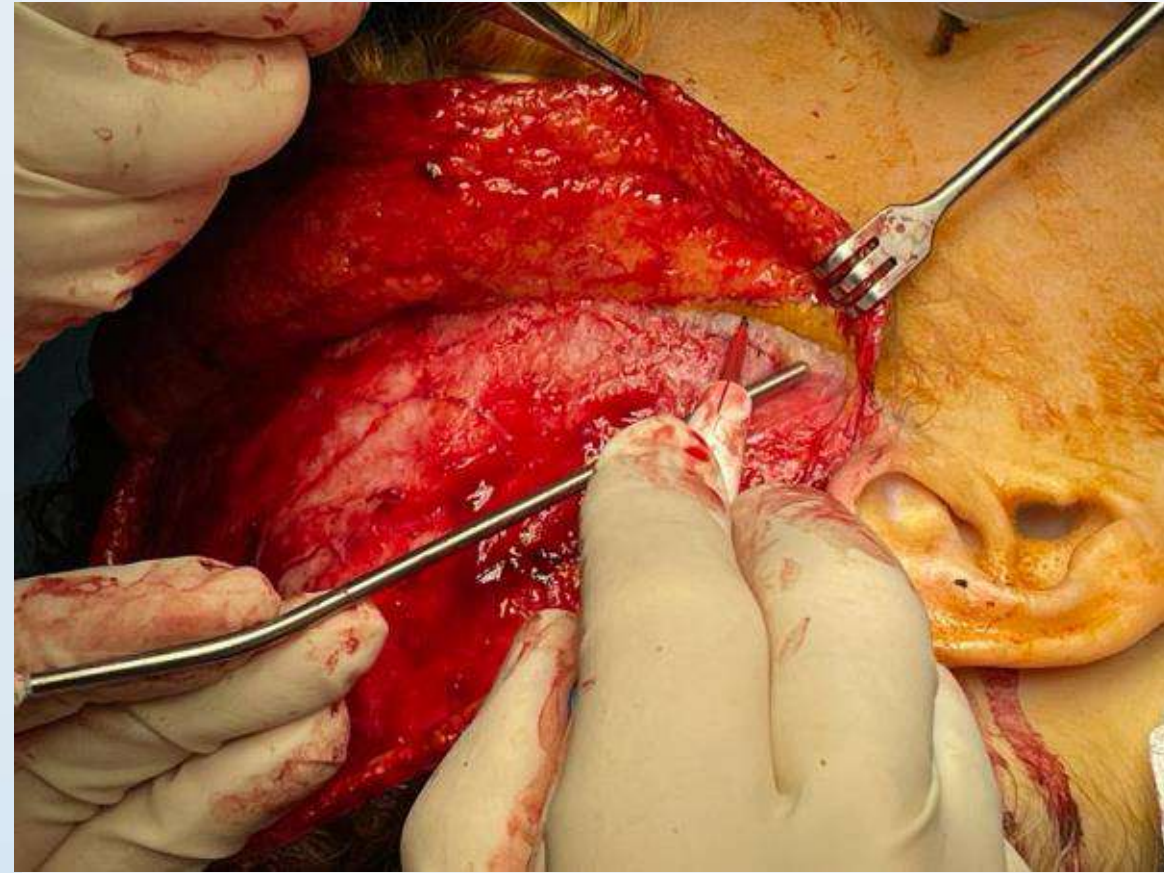


● Points clés

Pas d'infiltration
Incision de l'oreille
vers le vertex
Saignement ++



● Points clés

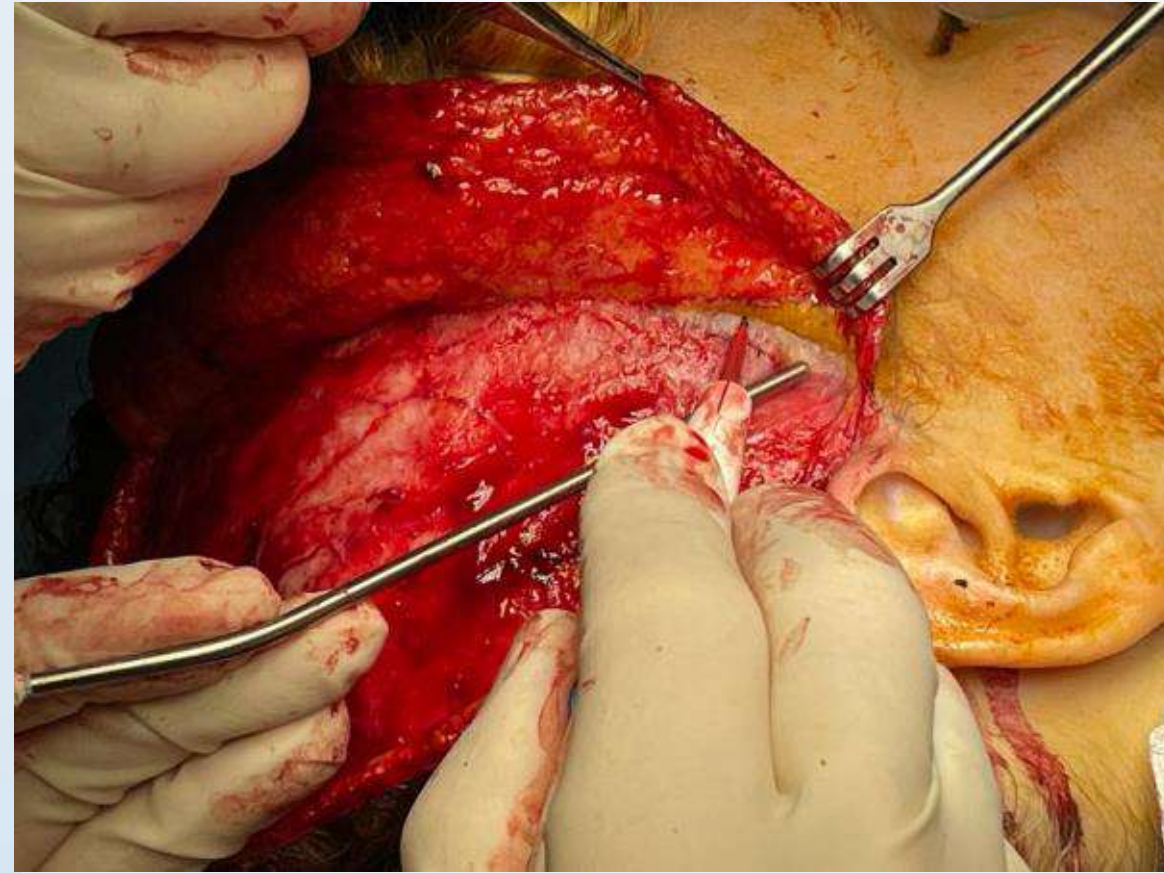


Décollement en **coupant** au ras des follicules pileux
Risque d'alopecie
ou nécrose

Pas d'infiltration
Incision de l'oreille
vers le vertex
Saignement ++

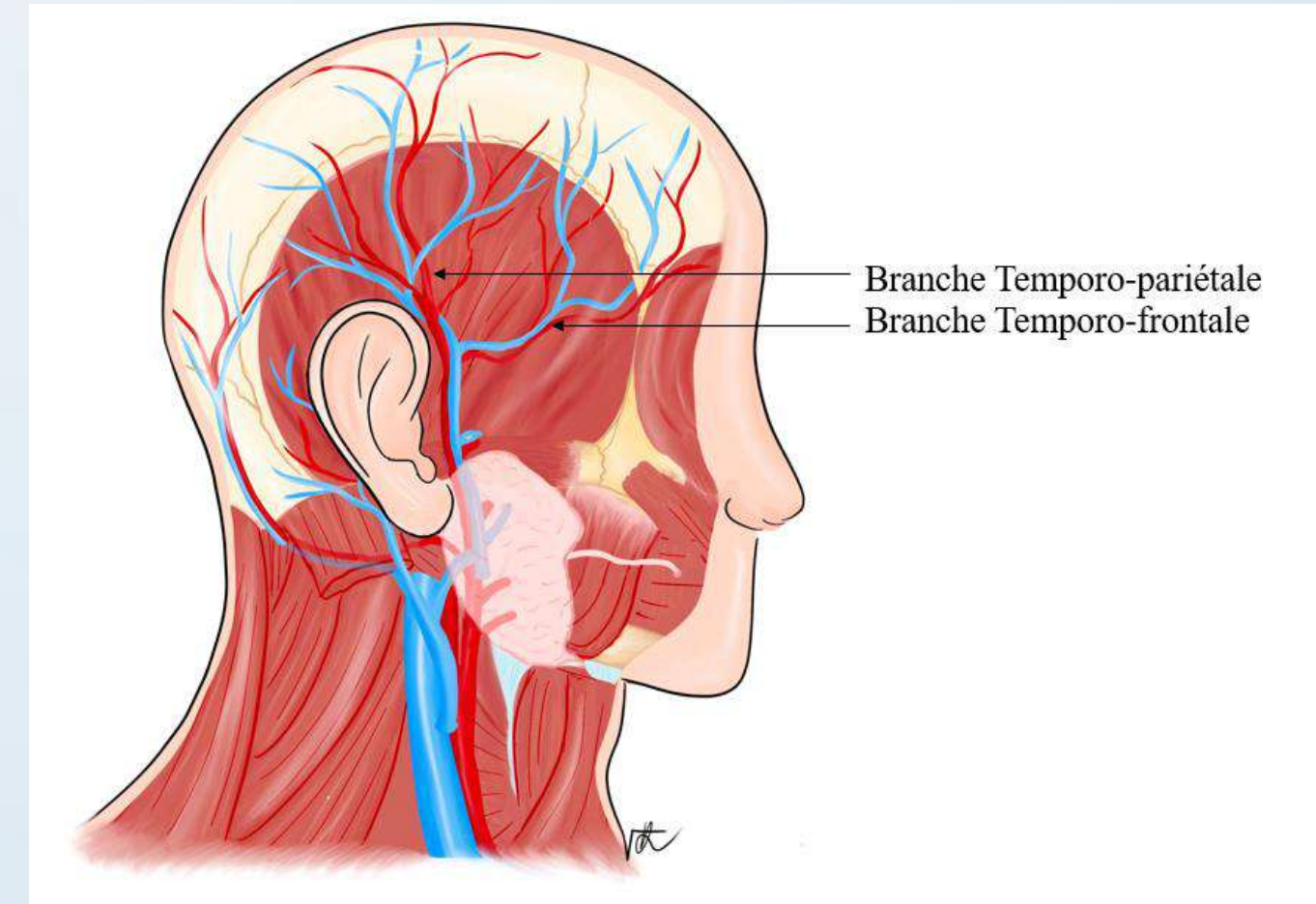


● Points clés



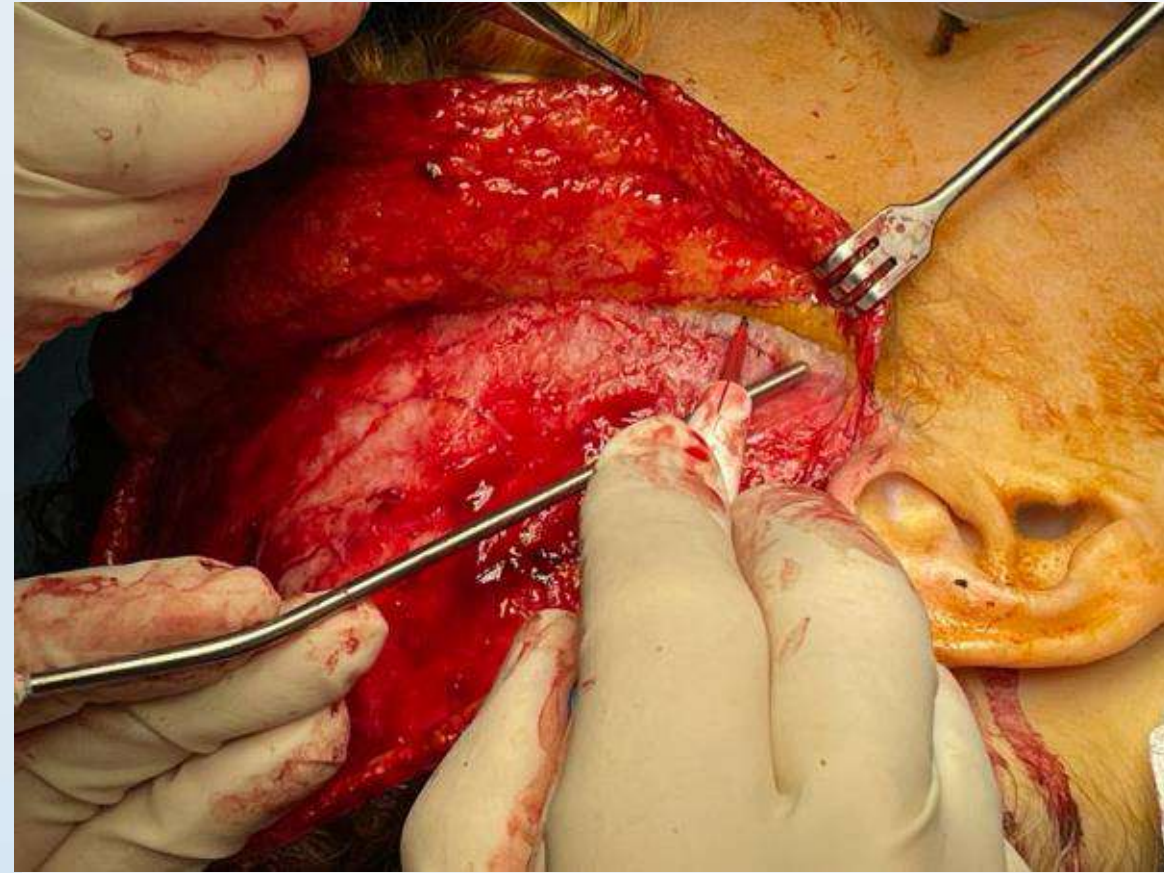
Décollement en **coupant** au ras des follicules pileux
Risque d'alopécie ou nécrose

Pas d'infiltration
Incision de l'oreille vers le vertex
Saignement ++



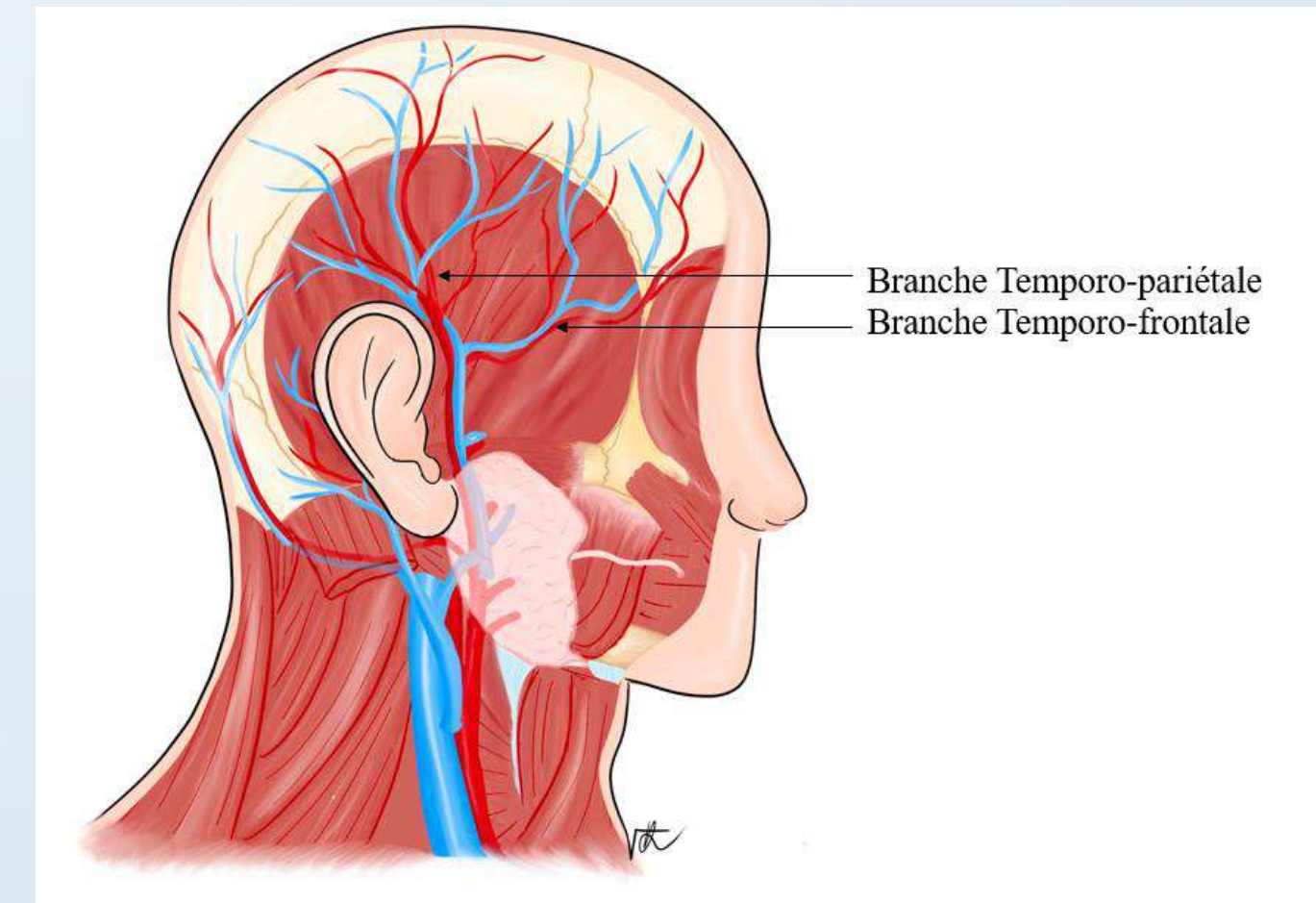
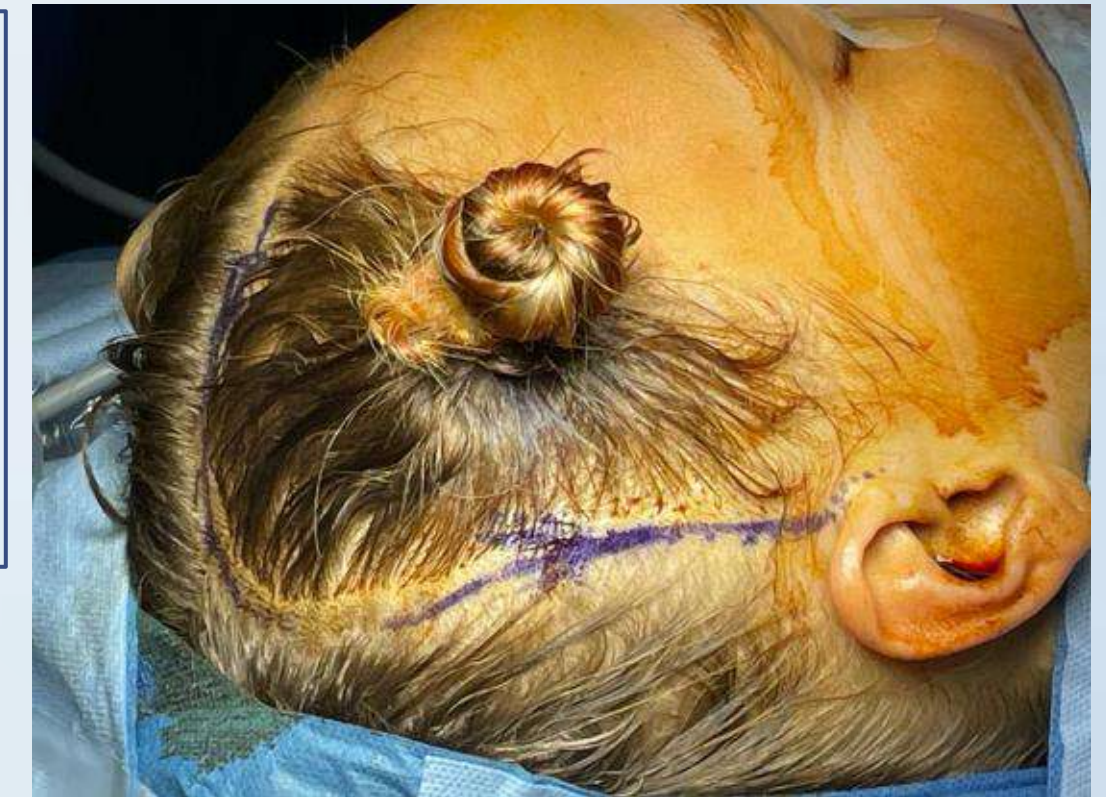Ne pas dépasser l'implantation capillaire
Risque de PF

● Points clés

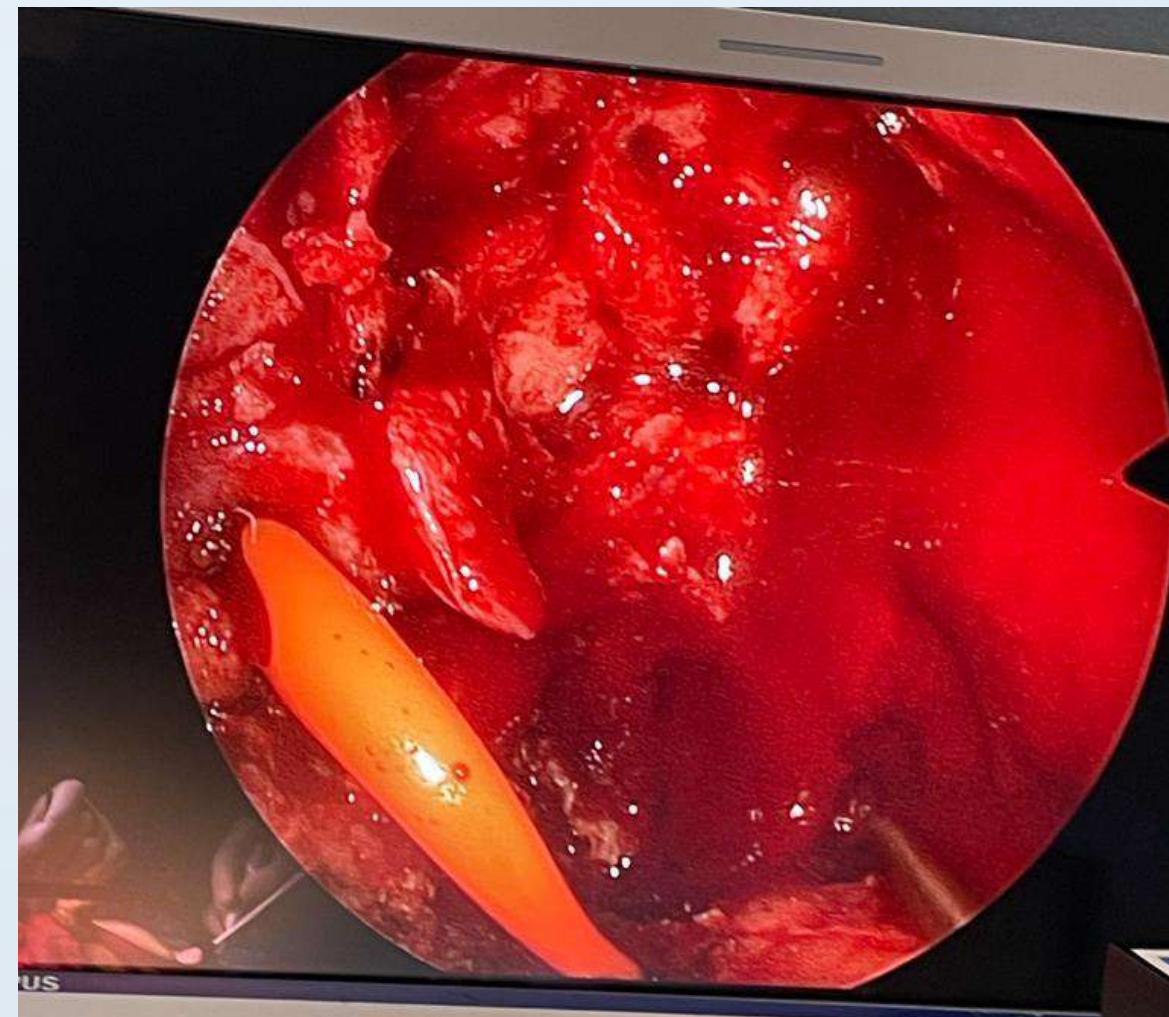
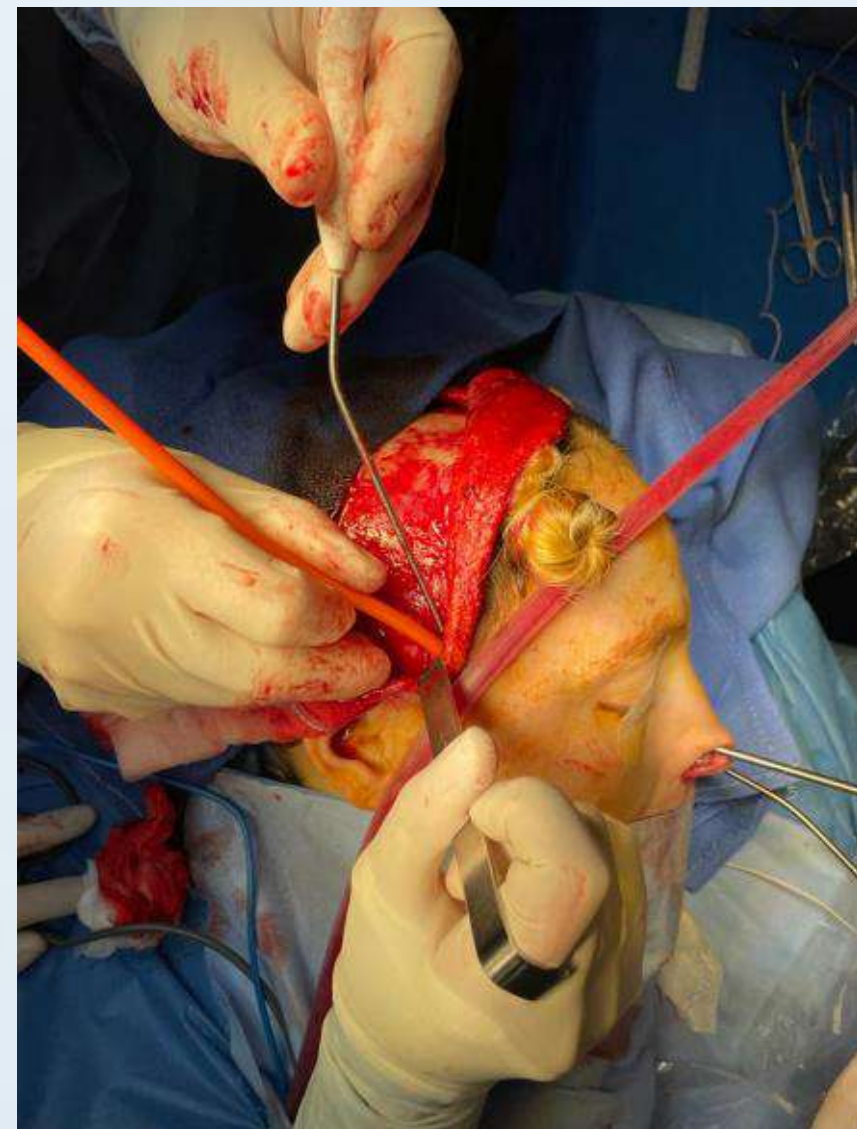


Décollement en **coupant** au ras des follicules pileux
Risque d'alopecie ou necrose

Pas d'infiltration
Incision de l'oreille vers le vertex
Saignement ++



Ne pas dépasser l'implantation capillaire
Risque de PF



Risque de bradycardie
Attention au twist



55^e
congrès
SFCCF Société
Française de
Carcinologie
Cervico-Faciale
2023

Merci pour votre attention